Aus der Chirurgischen Klinik der Universität Bonn.
Direktor: Prof. Dr. Freiherr von Redwitz.

Anomalien der Handwurzelknochen

INAUGURAL-DISSERTATION

zur

Erlangung der Doktorwürde

der

Hohen Medizinischen Fakultät

der

Rheinischen Friedrich Wilhelms-Universität

zu Bonn.

Vorgelegt am 9. November 1936

von

Margret Bickel

aus Bonn.

Bonn 1937.
Anton Brand.

Gedruckt

mit Genehmigung der medizinischen Fakultät der Universität Bonn.

Referent: Prof. Dr. Janker.

Korreferent: Prof. Dr. Frhr. v. Redwitz.

R. UNIV.
BIBLIOTHEEK
LEIDEN

Die Handwurzel des Menſchen beſteht aus 8 Handwurzelknochen, deren Anordnung zueinander eine diſtale und eine proximale Reihe erkennen läßt. Die diſtale Reihe beſteht aus dem Os multangulum maius, Os multangulum minus und Os capitatum und Os hamatum; zur proximalen Reihe gehören das Os naviculare, Os lunatum und Os triquetrum mit dem Os pisiforme. Die einzelnen Knochen zeigen eine ſehr unregelmäßige Form. Bei allen unterſcheidet man eine volare und dorſale Seite, nur das Os pisiforme liegt ausſchließlich volar. Die Volarfläche des Os naviculare und des Os multangulum maius haben ein Tuberkulum; dieſe beiden zuſammen bilden die Eminentia carpi radialis. Der Knochenvorſprung am Os pisiforme und der Hamulus ossis hamati geben die Eminentia carpi ulnaris. Zwiſchen beiden Eminentiae läuft der Sulcus carpi. — Die Handwurzelknochen liegen nicht in einer Ebene, ſondern bilden ein dorſalwärts konvexes, volarwärts konkaves Gewölbe. Ihre Verbindung untereinander geſchieht durch glatte, überknorpelte Gelenkflächen. Das Os triquetrum iſt von der Ulna durch eine Bandſcheibe getrennt.

Was die Entwicklung der Handwurzelknochen angeht, ſo befinden ſie ſich zur Zeit der Geburt noch ausnahmslos im Knorpelſtadium. Das zeitliche Auftreten der Knochenkerne, ſowie die Reihenfolge ihrer Erſcheinung iſt hochgradigem Wechſel unterworfen. Geſchlecht, Vererbung und auch Allgemeinerkrankungen wie Rachitis oder Infektionskrankheiten ſpielen dabei eine Rolle. Nach einer tabellariſchen Überſicht von Alban K ö h l e r beginnt die Oſſifikation im Os capitatum um die Zeit des 5. Lebensmonats; es folgen das Os hamatum, Os triquetrum, Os lunatum, Os multangulum maius und minus, das Os naviculare bis Ende des 7. Lebensjahres und als letztes das Os pisiforme. Mit Ende des 12. Lebensjahres wäre demnach die Oſſifikation vollzogen. — Die Zahl der Knochenkerne beſchränkt ſich gewöhnlich auf einen einzigen, es ſind jedoch faſt in allen knorpelig angelegten Handwurzelknochen auch zwei

Knochenkerne gefunden worden. Im Laufe der Entwicklung pflegen diese dann allerdings zusammenzufließen. Störungen in diesen Wachstumsvorgängen können eine Erklärung für die Anomalien geben, die im Bereiche der Handwurzelknochen beobachtet werden.

An erster Stelle im Bereiche der Anomalien der Handwurzel stehen die akzessorischen Handwurzelknochen. Vor ihrer Behandlung soll zunächst gesagt werden, was unter einem akzessorischen Knochen zu verstehen ist. Nach Thilenius müssen dazu folgende Bedingungen erfüllt sein:

1. eine hyalinknorpelige Anlage,
2. typische Lagebeziehungen,
3. die Verfolgbarkeit durch die Tierreihe hindurch.

Als rudimentäre Gebilde dokumentieren sie sich einmal durch ihre Neigung, sofort nach ihrer isoliert angelegten hyalinknorpeligen Anlage wieder zugrunde zu gehen. Ferner können sie auf einer erreichten Entwicklungsstufe, losgelöst vom allgemeinen Skelettverbande, persistieren, während die Ausbildung eines richtigen Gelenkes sehr selten ist. Endlich können sie im embryonalen Zustande von benachbarten Skelettstücken assimiliert werden. In Bezug auf ihre Selbständigkeit sind demnach alle Übergänge von der Assimilation bis zum völligen Verschwinden möglich. Auch Pfitzner gibt eine solche Definition; er gibt dabei noch eine Unterscheidung von den Sesambeinen; diese liegen im Gegensatz zu ersteren zwischen zwei anerkannten Skelettstücken, mehr oder minder in deren Kapsel eingeschlossen.

Es war am Ende des vorigen Jahrhunderts, als der Anatom Pfitzner seine Beschreibung von 33 akzessorischen Handwurzelknochen veröffentlichte. Für deren große Mehrzahl hatte bereits Thilenius hyalinknorpelige Anlagefelder beim Embryo gefunden. Über die phylogenetische Bedeutung dieser Knochen entbrannte aber alsbald ein lebhafter Streit, und mit fortschreitender Entwicklung der Röntgenlehre erfuhr dieser eine wachsende Verschärfung.

Einen Überblick über die von Pfitzner gefundenen Knochen gibt seine aus dem Grashey'schen Atlas übernommene Skizze.

Dorsal

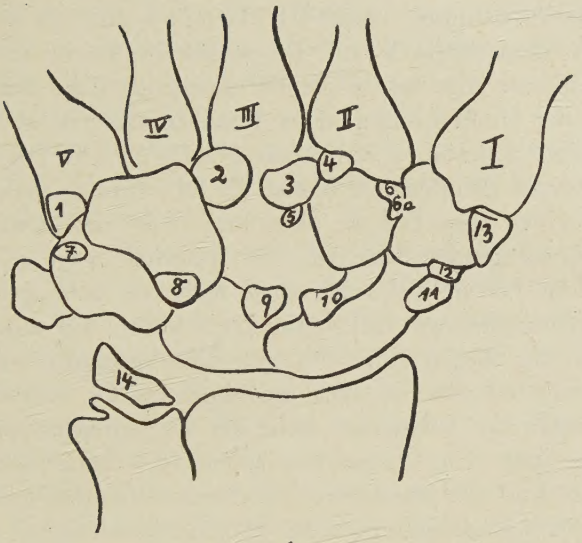

volar

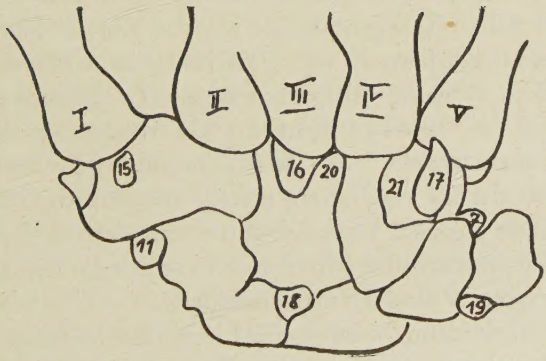

1. Os Vesalianum. 2. Os capitatum sec. 3. Os Styloideum. 4. Os Parastyloideum. 5. Os Metastyloideum. 6. Os Trapezoides sec. 6a. Os Trapezium. 7. Os Ulnare ext. 8. Os Epipyramis. 9. Os Epilunatum. 10. Os Centrale. 11. Os Radiale ext. 12. Os Epitrapezium. 13. Os Paratrapezium. 14. Os Triangulare. 15. Os Praetrapezium. 16. Os Subcapitatum. 17. Os styloideum hamuli proprium. 18. Os Hypolunatum 19. Os pisiforme sec. 20. Ossiculum Gruberi. 21. Os Hamulare basale.

Der älteſte akzeſſoriſche Knochen, der beſchrieben worden iſt, iſt das Os vesalianum. Nach Thilenius ſitzt es mit breiter Baſis dem Metacarpale V auf; promixalwärts reicht es mit ſeiner äußerſten Spitze eben bis an die vorſpringende Ecke des Os hamatum. Bei der Unterſuchung ſeines Röntgenmaterials auf akzeſſoriſche Handwurzelknochen hin meint Heimerzheim einen derartigen Körper gefunden zu haben. Er ſah nämlich neben dem Os hamatum einen zum Teil die diſtoulnare Ecke des Mittelhandknochens V überragenden Schatten. Mit Sicherheit wagt er jedoch die akzeſſoriſche Natur dieſes Knochen nicht zu behaupten, da die nötigen anamneſtiſchen Anhaltspunkte fehlten. Auf einer anderen Aufnahme, die wegen einer Fractura ulnae gemacht worden war, meint Heimerzheim auch, es könne ein Os vesalianum vorliegen. Er ſah die diſtoulnare Ecke des Os hamatum durch einen deutlichen Spalt vom Hamatum abgeſetzt. Seiner Geneſe nach ſtamme der Knochen von einer atypiſchen Oſſifikation des Os hamatum von zwei Knochenkernen ab. Manche Schwierigkeit ergibt ſich bei der Diagnoſe des Os vesalianum. Auf einem Röntgenbild von Ernſt, wo zunächſt angenommen worden war, es handle ſich um ein typiſches Os vesalianum, wurde nachträglich der Beweis erbracht, daß eine nicht verheilte Abſprengung am Os metacarpus V vorgelegen hatte. — Wolff ſieht im Os vesalianum lediglich die Tuberositas metacarpalis V. — Was ſeine praktiſche Bedeutung angeht, ſo kann das Os vesalianum infolge mechaniſcher und traumatiſcher Einflüſſe aus dem Verband, den es mit dem Os hamatum hat, herausgeriſſen werden und damit zu Störungen in dem Gelenk zwiſchen Metacarpus V und Hamatum führen.

Das Os ſtyloideum wird von Pfitzner in ſeiner Häufigkeit auf 3—4% geſchätzt. Im Atlas von Grashey iſt ein aſſimiliertes Styloid wiedergegeben, und zwar imponiert es als ein Fortſatz an dem im allgemeinen gut abgerundeten Os multangulum minus. „Die Aufhellung des Gelenkſpaltes macht dieſes Gebilde ſcheinbar vollſtändig, man erkennt aber, daß eine obere und untere Verbindungslinie den Gelenkſpalt ſchneiden, weshalb das Knochenſtück als aſſimiliert anzuſehen iſt.“

Das Os trapezoides sec. ist nach Alban Köhler eine belanglose Varietät, kommt aber seiner Ansicht nach am häufigsten vor. Bei einer kleinen Absprengung proximal kleinfingerwärts an der Basis des Metacarpale I müsse man immer an ein solches denken, zumal wenn das Stück rund sei. Von Rochlin ist an der exartikulierten Hand einer männlichen Leiche zusamen mit anderen Anomalien an der Basis des zweiten Metacarpalknochens ein Os trapezoides sec. festgestellt worden.

Für das Os paratrapezium hat Heimerzheim einen interessanten Fall beschrieben. Es handelt sich um eine 56 Jahre alte Patientin, die sich durch einen Sturz auf die ausgestreckte Hand allen Erscheinungen nach eine isolierte Fraktur des Os multangulum maius zugezogen hatte. Vorausgeschickt werden muß dabei noch, daß die Frau angibt, von Kind an am rechten Handgelenk ein kleines Knötchen gehabt zu haben, das ihr hin und wieder Schmerzen bereitet habe. Auf dem Röntgenbild erkennt Heimerzheim das Bruchstück des Os multangulum maius als einen ziemlich großen Schatten, der die distale Ecke des multangulum maius und die der Basis des Metacarpale I überlagert; von zackigen Bruchlinien ist nichts zu sehen. Das Os multangulum maius zeigt dabei eine Aufhellung, die ungefähr der Größe und Form dieses Schattens entspricht. Nun kommt es bei der ein Jahr später erfolgten Nachkontrolle zu folgender Feststellung: während auf den von verschiedenen Seiten her aufgenommenen Bildern der scharf umschriebene Schatten verloren gegangen ist und damit der Knochen der rechten und linken Hand wieder genau entsprechende Formen zeigen, tritt nun ein neuer Schatten im Bereich der ehemaligen Bruchstelle in Erscheinung. Seiner Form und Lage nach kann dieser Schatten durchaus einem Os paratrapezium entsprechen. Er liegt zwischen Metacarpale und Multangulum maius und wird z. T. von der distoradialen Ecke des Os multangulum maius überlagert. Heimerzheim hält es für falsch, diesen Schatten als den Rest des evtl. resorbierten Bruchstückes ansehen zu wollen, sondern meint, daß das Os paratrapezium vor der knöchernen Ausheilung nur von dem Bruchstück des Multangulum maius überdeckt gewesen wäre. U. a. spricht auch für die

Anſicht, das vor dem Unfall vorhandene Knötchen, deſſen Standort genau in die Gegend lokaliſiert wurde, wo ſich auf den Röntgenbildern der tränenförmige Schatten zeigt. Die bei der Patientin noch nach der Heilung beſtehenden Schmerzen werden auch auf das Paratrapezium zurückgeführt. Die Form des Knochens iſt einer Träne ähnlich, deren Spitze dem am weiteſten nach diſtoradialwärts vorſpringenden Teile des Os multangulum maius zugekehrt iſt. Der größte Längendurchmeſſer beträgt etwas mehr als 7 mm, während der größte Querdurchmeſſer etwa 4 mm Länge hat. Die abgerundete Baſis des Schattens liegt dabei der diſtoradialen Ecke des Metacarpale I an.

Das Os ulnare externum beſchreibt Pfitzner als einen im Handrücken gelegenen, dem Triquetrum aufſitzenden Knochen, der vom Triquetrum, Hamatum und Pisiforme begrenzt wird. Wegen ſeiner Eigenſchaft, mit dem Os pisiforme in einem proximal rechts gerichteten Fortſatz desſelben verſchmelzen zu können, wird es von ihm auch Os pisiforme sec. genannt. Röntgenologiſch meint Grumbach, ein ſolches in zwei Fällen feſtgeſtellt zu haben. Die Beobachtungen von Heimerzheim ſind die, daß er zweimal einen Schatten von annähernd kreisrunder Form im Os hamatum geſehen hat, bei dem ihm der Gedanke eines Os ulnare externum nahegekommen iſt. Da er aber den vollkommen gleichen Schatten auf einer anderen Röntgenplatte im Os capitatum geſehen hat, wird die Vermutung für ihn damit hinfällig. Eine Abbildung im Atlas von Grashey zeigt einen kleinen Knochen, der ſeiner Lage nach einem Os ulnare externum entſprechen könnte, da aber das Os hamatum eine deutliche Aushöhlung für dieſes Stück erkennen läßt, wird eher angenommen, daß es ſich um eine Fraktur handelt.

Das Os epipyramis. Thilenius und Pfitzner haben einen ſolchen Knochen auf der dorſalen Handfläche zwiſchen dem Os lunatum, triquetrum und hamatum gefunden. Linienfeld, der ihn ebenfalls geſehen zu haben glaubt, ſchildert ihn als ein ſpangenförmiges Gebilde, das ſich mit glatter konkaver Fläche eng an das Triquetrum anſchließt. Praktiſch würde es zu einer Ver-

wechslung mit einer Splitterfraktur des Os lunatum oder auch mit einer Absprengung am Triquetrum zu verwechseln sein.

Das Os epilunatum liegt nach Pfitzner im Handrücken zwischen Os naviculare, Os lunatum und Os capitatum. Das Os hypolunatum liegt an entsprechender Stelle zwischen Naviculare, Lunatum und Capitatum in der Vola manus. Heimerzheim sah einmal auf einer Röntgenplatte im Os capitatum nahe dem Naviculare einen fraglichen Schatten liegen, deutete ihn dann aber doch als Kompacta-Insel im Os capitatum.

Os centrale. Über das Wesen eines Os centrale sind die Meinungen der einzelnen Autoren sehr verschieden. Es liegt nach Angabe derer, die es gefunden haben, zwischen Naviculare, Capitatum und Multangulum minus. Thilenius sah es beim menschlichen Embryo fast immer angelegt. Das Schicksal dieses überzähligen Knochenkernes wäre dann entweder, daß aus ihm ein selbständiges knöchernes Os centrale entsteht, oder daß es in der weiteren Entwicklung spurlos verschwindet. Thilenius hält es auch für möglich, daß eine Assimilation mit dem Os naviculare stattfindet. Pfitzner fügt letzterer Anschauung noch bei, daß auch das assimilierte Stück nichtsdestoweniger zugrunde gehen kann, so daß an der Stelle, wo ein Centrale vermutet wird, eine Lücke gefunden werden kann bzw. eine Auskehrung im Os naviculare. Alban Köhler schildert in bezug auf das Os centrale folgende Verhältnisse: 1. zeigten das Naviculare und das capitatum besonders scharf abgegrenzte Ausschnitte, zwischen denen ein selbständiges knöchernes Centrale lag; 2. am Naviculare befand sich statt des genannten Ausschnitts ein buckelartiger Vorsprung, der genau die Form eines selbständigen Centrale wiederholte; 3. das Naviculare zeigte wieder diesen Ausschnitt, das Os centrale war aber ganz verschwunden bzw. cystisch degeneriert oder auf knorpeliger Stufe stehengeblieben. Letzteres wird von anderer Seite wiedrum bestritten. Denn es sei von einer knorpeligen Persistenz des Os centrale in der ganzen anatomischen Literatur nichts zu finden. Diese Tatsache ist auch insofern von Bedeutung, als mit ihr die letzte Anschauung A. Köhlers über das Wesen eines Os centrale zunichte wird. Demnach meint Köh-

ler nämlich aus einer ovalen, ſich als Ganzes über das Os naviculare und Os capitatum erſtreckenden Aufhellung bei anſcheinend normalen Gelenkſpalten die Exiſtenz eines knorpeligen Os centrale deuten zu können. Nach der Anſchauung anderer kommt dem Röntgenologen eine ſolche Aufhellung faſt täglich zu Geſicht.

Das Os radiale externum kann nach den Forſchungen Pfitzners mit dem Naviculare verſchmelzen und ſo die Tuberoſitas ossis navicularis bilden, kann aber auch mit dem Naviculare in gelenkiger Verbindung ſtehen. In Grashey's Atlas befindet ſich eine Abbildung, wo es ſich eventuell um ein Os radiale externum handeln könnte.

Über das Os triangulare herrſcht in der Literatur viel Streit, weil die mit dieſem Befund häufig kombinierten Abſprengungen von Radius und Ulna die Diagnoſe erſchweren. Thilenius und Pfitzner bezeichnen das Triangulare als ein Homologon zum Os trigonum des Fußes und bezeichnen es deshalb auch mit Intermedium antibrachii. Thilenius ſagt auch etwas über das Verhältnis des Knochens an dem anliegenden Miniscus. „Der Knochenkern ſteht außer Zuſammenhang mit der Miniscusanlage, es iſt auch kein gegenſeitiger Einfluß beider erkennbar. Er liegt zwar proximal vom Gelenkſpalt, aber diſtal vom Miniscus. Eine mögliche Einlagerung in den Miniscus iſt immer erſt ſekundär." Pfitzner beſchreibt einen Fall von Os triangulare, den er bei einem Erwachſenen einſeitig beobachtet hat, folgendermaßen: „Zwiſchen Processus styloideus ulnae, Radius und Triquetrum ſitzt ein plattes, dreieckiges Knochenſtück von 13 mm größter Länge und 5 mm größter Dicke. Dem Radius kehrt es eine etwas breitere Kante zu, dem Triquetrum und der Ulna die Flächen." Der Processus styloideus ulnae zeigte dabei rechts wie links dieſelbe dicke, kurze Form, ſo daß ein Abriß vom Processus nicht vorgelegen haben kann. — Auch Heimerzheim iſt von der Exiſtenz eines echten Os triangulare überzeugt. Aus ſeinem Röntgenmaterial ſtammen folgende Fälle. Bei dem einen handelt es ſich um einen 59 Jahre alten Mann, der wegen einer leichten Quetſchung der linken Hand zur Unterſuchung gekommen war. Neben einer Fraktur der Mittelphalange IV

und V ſah man auf der Platte einen etwa 11 mm langen und 6 mm breiten Knochenſchatten, der ſich vom Processus styloideus ulnae, der auch bei ſeitlicher Aufnahme keinen Defekt aufwies, zwiſchen Ulna und Triquetrum zum Lunatum hinüberzog. Der Patient hatte angegeben, nie ein Trauma vorher erlitten zu haben. Bei dem anderen Fall handelt es ſich um die Aufnahme der Hand eines Mannes, der wegen unbeſtimmter Beſchwerden in der Handwurzel gekommen war. Es ließ ſich keinerlei Anzeichen einer ſtattgehabten Fraktur auf dem Bild erkennen, lediglich zeigte ſich ein kleiner, rundlicher Schatten zwiſchen Ulna und Os lunatum. Was die Geneſe des Knochens angeht, beruft ſich Heimerzheim zunächſt auf Merkel, nach welchem am Ende des 5. bzw. zu Anfang des 6. Lebensjahres im diſtalen Ende der Ulna ein Knochenkern entſteht, der um die Zeit des 14. Lebensjahres in den Processus styloideus ulnae vorrücke. Es beſtehe aber außerdem auch die Möglichkeit, daß der Processus styloideus einen eigenen Epiphyſenkern beſitze. In dieſem kann es nach Heimerzheims Anſchauung zu Offifikationsſtörungen kommen, deren Folgen dann unter Umſtänden ein Selbſtändigbleiben des Epiphyſenkernes und ſomit ein echtes Os triangulare ſind. — Ferner ſei auch das Ergebnis angeführt, zu dem Fiſcher bei ſeinen Unterſuchungen am Processus styloideus ulnae gekommen iſt. Abgeſehen von 3 Fällen, wo ſeiner Anſicht nach echte Ossa triangularia vorgelegen haben, ſah Fiſcher viermal gichtiſche Veränderungen, die ſich das eine Mal beiderſeits dem Processus wie eine Kappe auflagerten. Außerdem beobachtete er Abriſſe vom Processus styloideus, die ſicher vergrößert waren und nicht mehr die Form eines Fragmentes zeigten, ſondern gut abgerundet waren; er führt auch ein Beiſpiel einer 51jährigen Frau an, die eine ſeit 2 Jahren beſtehende Radiusfraktur hatte. Der Processus ſah faſt normal aus, das abgeriſſene Stück war vergrößert und rund. Bei der letzten Gruppe fand er Abriſſe des Processus mit Pſeudarthroſe des z. T. ſehr vergrößerten Fragmentes. Davon führt er vier Beiſpiele an. Aus dieſen Fällen, wo ein Abriß des Proc. styloideus vorlag, gewinnt er für die Geneſe des Os triangulare folgende Geſichtspunkte: Die Tatſache, daß bei

ausbleibender Verheilung des Abriſſes dieſes Stück das eine Mal noch nach Jahren ſeinen Charakter als Fragment erkennen läßt, und auch am Processus die Frakturſtelle erhalten bleibt, während in ſeltenen Fällen Pseudarthrosenbildung und Vergrößerung des Bruchſtückes eintreten, läßt ihn vermuten, daß das Trauma in den ſeltenen Fällen einen Processus betroffen hatte, der die knorpelige Anlage eines Triangulare aſſimiliert hatte. Dieſer nicht zur Verwertung gelangte Keim könne infolge des durch das Trauma geſetztes Reizes noch jetzt eine beſondere Ausbildung erfahren, und ſo zu einem ſelbſtändigen Wachstum des Fragmentes führen. Die Verhältniſſe würden denen entſprechen, wie man ſie bei Patellarfrakturen gelegentlich beobachtet. — Die Fälle, wo nach Fiſcher ein Os triangulare vorgelegen hatte, waren 1. eine 36jährige Frau. Vor 15 Monaten hatte ſie ein Trauma erlitten; eine Radiusfraktur war nicht nachweisbar. Der Processus war gut entwickelt, radial von ihm lag ein typiſch geformtes Triangulare mit einer gegen das Triquetrum gerichteten Gelenkfläche. Bei einem anderen Fall einer 32jährigen Frau war kein Trauma vorausgegangen. Auf der Seite, wo ſich das Triangulare befand, war der Proceſſus styloideus kurz und dick. Gegen das Triquetrum zeigte der Knochen eine Gleitfläche; mit dem Processus ſtand er in gelenkiger Verbindung. An der anderen Hand war der Processus groß, etwas einwärts gebogen und von einem Os triangulare war nichts zu ſehen. Dieſem entſpricht vollſtändig noch ein drittes Bild von einem 35jährigen Mann, wo auch kein Trauma in der Anamneſe vorgelegen haben ſoll. —

Zu weiteren Reſultaten führen die von Grumbach unterſuchten Handröntgenogramme. Danach war unter 800 Bildern kein einziges Triangulare zu finden. Er meint auch, die von Pfitzner beobachteten Fälle ſeien ausnahmslos als Abſprengungen von Seiten des Radius und der Ulna anzuſehen.

Wie die Differentialdiagnoſe eines akzeſſoriſchen Handwurzelknochens von einem Knochenabriß ſchwer zu ſtellen ſein kann, zeigt das Os styloideum hamuli prop. Bei dieſem muß man immer an einen Abriß des Hamulus vom Os hamatum denken, wie er

vereinzelt in der Literatur beſchrieben worden iſt. So berichtet Deimel über einen Fall, wobei der Hakenfortſatz in die Gegend der Baſis des Metacarpus V verlagert war. Matti erwähnt in ſeinem Lehrbuch „Die Knochenbrüche und ihre Behandlung“ zwei Fälle, wo es ſich bei dem einen um einen Abbruch des Hakenfortſatzes mit Verſchiebung medialwärts zum Capitatum handelte; bei dem anderen Fall war die Baſis des IV. und V. Mittelhandknochens gebrochen und als Fragment des IV. Mittelhandknochens mit dem Hakenbeinkörper dorſalwärts luxiert.

Unter den Anomalien iſt das Problem des Os naviculare bipartitum wohl am häufigſten erörtert worden. Es kann bei ihm zwei- und mehrfache, voll- und unvollſtändige Teilung vorkommen. Die Beobachtungen, die Pfitzner in Bezug hierauf gemacht hat, ſind folgende: Pfitzner hat unter etwa 1500 von ihm unterſuchten Händen in 9 Fällen eine vollſtändige und in weiteren 31 Fällen eine unvollſtändige Teilung des Os naviculare beobachtet. Einen Fall von angeborenem Os naviculare bipartitum bringt Heimerzheim. Er hat ein geteiltes Naviculare bei einem Patienten gefunden, der wegen einer friſchen Radiusfraktur aufgenommen worden war. Auf dem Röntgenbild iſt hier neben der Radiusfraktur und neben einer Abſprengung des Processus ſtyloideus ulnae ein zweigeteiltes Naviculare zu erkennen. Es ſei nun ohne weiteres erſichtlich, daß das jüngſte Trauma in keinerlei Beziehung zu dem vorhandenen Naviculare bipartitum ſtehe. Es war nämlich auch kliniſch keinerlei Druckſchmerzhaftigkeit des Naviculare feſtzuſtellen [1]). — Bei weitem häufiger iſt die Auslegung des Os naviculare bipartitum als Folge einer Fraktur und damit einhergehender Pſeudarthroſenbildung. So handelt es ſich nach den Unterſuchungen von Wolff bei den von Pfitzner beobachteten Navicularia bi- et tripartita um die Produkte von Naviculafrakturen. Auch Markus Marcellus bemerkt hierzu in ſeiner jüngſt erſchienenen Abhandlung über die Navicularfraktur als Sportverletzung, daß die

1) Die Möglichkeit evtl. vor dieſem Unfall ſchon früher ein Trauma erlitten zu haben, wird vom Patienten abgelehnt.

alte Anſicht der Anatomen über eine Zweiteilung des Os naviculare zugunſten der Annahme von Pſeudarthroſenbildung weichen müſſe; ſein Material beläuft ſich auf 7 Fälle. Bei einem Fall von Wette lautet ſeine diesbezügliche Anſchauung: „Es folgt daraus trotz anfänglicher Zweifel, daß auch an unſerem Material jedes Naviculare bipartitum nichts weiter iſt als eine traumatiſche Pſeudarthroſe.“

Aus Geſagtem ergibt ſich, wie gering die Zahl der ſicher als akzeſſoriſch anerkannten Knochenteile iſt. Nach der Anſchauung von Grumbach gehören dazu lediglich das Os centrale, das Os styloid, Os pisiforme sec., das Os ulnare ext. und das Os trapezoides. Max Ernſt meint unter 6000 Handröntgenogrammen nicht einen einzigen, ſicher nicht traumatiſch entſtandenen akzeſſoriſchen Knochen gefunden zu haben. — Bei der Deutung der Röntgenbilder ſind eine ganze Reihe differentialdiagnoſtiſcher Schwierigkeiten zu beachten. An erſter Stelle ſtehen hier die Frakturen und Pſeudarthroſenbildungen. Gelegentlich ſind in einzelnen Knochen Kompacta-Inſeln vorhanden, man erkennt ſie als mehr oder weniger ſcharf gegen die Umgebung abgeſetzte Inſeln innerhalb der ſpongiöſen Architektur. In den Weichteilen kann es infolge von Gelenkerkrankungen zu pathologiſchen Gewebseinlagerungen kommen. Schwierigkeiten können Kapſelverkalkungen machen. die nur aus dem Verhalten der übrigen Knochen zu erkennen ſind, wenn gleichzeitig arthritiſche Veränderungen damit verbunden ſind, ſo ſpricht das mehr für einen akzeſſoriſchen Knochen bzw. für eine Abſprengung. Arteriosklerotiſche Herde ſowie Venenſteine können auch Schwierigkeiten machen.

Neben den beſchriebenen akzeſſoriſchen Handwurzelknochen können Abweichungen vom normalen Handwurzelskelett auch hervorgerufen ſein durch eine Zahlenverminderung der Handwurzelknochen bei Verſchmelzung ſonſt ſelbſtändiger Knochen. Bereits Pfitzner hat auf eine Reihe anatomiſch beobachteter Synoſtoſen hingewieſen. Ihrer Geneſe nach ſind auch ſie nicht immer eindeutiger Natur. Man muß bei ihnen darauf achten, ob wirklich angeborene Mißbildungen vorliegen, oder ob es ſich nur um

die Folgen von Zerſtörung der Handwurzelknochen durch Traumen oder entzündliche Prozeſſe handelt. Ferner könnten intrauterine Einflüſſe im Spiele ſein oder in Analogie zu den Beobachtungen an den Fußwurzelknochen die Folgen einer veränderten Belaſtungsart vorliegen.

Angeborene Synoſtoſen der Handwurzelknochen treten einſeitig oder doppelſeitig, allein oder mit anderen Skelettverbildungen kombiniert auf. Meiſt ſind dabei nur zwei Knochen betroffen. Die Verſchmelzung dreier oder mehrerer Elemente iſt ſelten. A. Köhler führt folgende Kombinationsmöglichkeiten an: Os lunatum und Os triquetrum, Os trapezoides und Os naviculare, Os multangulum minus und Os capitatum, Os capitatum und Os hamatum, ſowie Os capitatum und Metacarpalis III. Am häufigſten ſcheint in der Literatur die Lunatum-Triquetrum-Synoſtoſe beſchrieben zu werden. U. a. berichtet Sorokin über eine ſolche vollkommene Verſchmelzung bei einer ſeit 5 Jahren tätigen Schneiderin, welche ſeit Jahren nach längerer Arbeit Schmerzen im Handgelenk bekam. Abgeſehen davon fand man keine Anomalien an ihr, auch nicht an Händen und Füßen ihrer Geſchwiſter und ihrer Tochter. Einen anderen Fall bringt Kremſer; es handelt ſich dabei um die Röntgenbilder eines 17jährigen Jungen, der wegen Verletzung des rechten Handgelenks eingewieſen worden war, und wo ſich dann als Nebenbefund an beiden Händen eine Synoſtoſe zwiſchen Triquetrum und Lunatum herausſtellte. Der Junge hatte als Kind eine Rachitis durchgemacht, aber doch war in dieſem Falle dieſe nicht als Urſache der Verſchmelzung anzuſehen, ſondern Kremſer hält es für eine angeborene Bildungsanomalie. — Einen Fall von teilweiſer Verſchmelzung zwiſchen Os lunatum und Os triquetrum beſchreibt Epſtein: An der Stelle des Os lunatum und Os triquetrum der rechten Hand befand ſich da ein Knochen, der anſcheinend aus beiden zuſammen beſtand. In ſagittaler Richtung dieſes Knochens lag ein an der diſtalen Gelenkfläche beginnender, etwa $^1/_3$ der Dicke des Knochens durchſetzender Spalt, der glatte Ränder hatte und ſich rund in die diſtale Gelenkfläche öffnete. Die proximale Gelenkfläche war ununterbrochen

und zeigte an der Stelle, wo am Kontrollbild das Os lunatum und Os triquetrum geteilt war, keine Trennungslinie. Es konnte nicht entſchieden werden, ob dieſe Spaltung angeboren oder erſt nach dem Trauma entſtanden war. Aber die vollkommene Glätte der Ränder ſprach mehr für eine angeborene teilweiſe Trennung. — J. Meſtern hat dieſe Synoſtoſe unter einer ganzen Reihe anderer Verſchmelzungsformen an zwei Familien beobachtet, die außerdem beide Aplaſien der Interphalangealgelenke zeigten. Es wird in der Literatur übrigens immer wieder erwähnt, daß Mißbildungen in den Carpalknochen häufig mit Mißbildungen am übrigen Handgelenk verbunden ſind. Bei der einen Familie O. zeigte der 12jährige Sohn an beiden Händen eine vollkommene Lunatum-Triquetrum-Verſchmelzung und außerdem noch eine Synostoſe zwiſchen Multangulum maius und Metacarpale I, ſowie eine Verſchmelzungsbrücke zwiſchen Multangulum minus und Capitatum. An den Füßen des Patienten waren keine Anomalien zu finden. In der anderen Familie zeigte die Mutter eine Lunatum-Triquetrum-Synoſtoſe ebenfalls an beiden Händen und außerdem noch eine Verſchmelzung zwiſchen Multangulum minus und Capitatum. An den Füßen der Patientin waren zahlreiche Anomalien. Bei der Tochter lag eine doppelſeitige Lunatum-Triquetrum-Synoſtoſe vor und gleichzeitig waren Multangulum maius und Naviculare verſchmolzen. Mit dieſen Befunden hat J. Meſtern zum erſten Mal den ſicheren Nachweis erbracht, daß es ſich bei den Verſchmelzungen um ein heredofamiliäres Vorkommen handeln kann, die Erblichkeit dieſer Synoſtoſen alſo ſichergeſtellt iſt. Aus ſeinen Beobachtungen entnimmt er folgende Anſchauung für die Erblehre: Für die normale Ausgliederung der Handwurzel iſt ein Gen verantwortlich zu machen, das bei Auftreten irgendwelcher Synoſtoſeformen eine Störung erlitten haben muß. Es iſt demnach nicht die einzelne Synoſtoſenform vererblich, ſondern die allgemein zur Synoſtoſe führende Störung. Die jeweils auftretende Kombination kann innerhalb einer Familie variieren, eine Geſetzmäßigkeit läßt ſich dabei nicht aufſtellen. Es gibt ferner den Anſchein, daß dieſes Gen

ſich leicht mit dem Gen koppelt, das für die Fingergelenksbildung verantwortlich iſt.

Eine Synoſtoſe von Os triquetrum und os hamatum beiderſeits vereinbart mit einer Synoſtoſe des Os capitatum und Os hamatum lediglich an der rechten Hand, zeigt ebenfalls die von Meſtern beſchriebene Familie O. Betroffen war die 7 Jahre alte Tochter. Der Befund gibt übrigens ein Beiſpiel für die immerhin ſeltene Erſcheinung, daß ſogar drei nebeneinander liegende Kerne miteinander verſchmelzen können. Auf dem Bild des 5 Jahre alten Sohnes waren ebenfalls an beiden Händen das Os hamatum mit dem Os triquetrum verſchmolzen.

Auf beiden Bildern waren an den Synoſtoſen tiefe Einkerbungslinien zu erkennen. Aus dieſer Tatſache, meint Meſtern, könnte man für die Entwicklung der Synoſtoſen entnehmen, daß die Kerne der einzelnen Knochen ſchon in einem verhälnismäßig frühen Entwicklungsalter verſchmolzen ſind. Damit iſt aber nicht geklärt, ob ſie zunächſt getrennt angelegt werden und ſpäter verſchmelzen, oder ob ſie einem gemeinſamen, ſchon in der knorpeligen Anlage zuſammenhängenden Komplex entſtammen. In dieſem Falle, wo die Gebilde durch die eingeſchnittenen Kerben wirklich wie aus einzelnen Teilen zuſammengeſetzt ausſehen, neigt Meſtern zu der Anſicht, daß ſie zunächſt getrennt angelegt ſind. In Analogie zu den Aplaſien der Interphalangealgelenke, deren Entwicklung er röntgenologiſch genauer verfolgt hat, nimmt er an, daß es ſich auch bei den Handwurzelknochen um Hemmungsmißbildungen der Gelenkräume handelt. Wenn dieſe auf einer primitiven Stufe, während welcher der Gelenksraum noch mit embryonalem Bindegewebe erfüllt iſt, ſtehen bleiben, ſo findet die periphere Offifikation der Knochen keinen Abſchluß, und überwuchert die ihr andernfalls geſetzte Grenze. Damit kommt es dann zur Verſchmelzung.

Eine weitere Synoſtoſe von Os capitatum und Os hamatum an beiden Händen iſt von Linow beſchrieben worden. Er machte dieſe Beobachtung bei einem ſonſt geſunden und normal gebauten 30jährigen Molkereiangeſtellten, bei dem beide Hände wegen einer

erlittenen, aber folgenlos gebliebenen Handverſtauchung geröntgt worden waren. — Bei einem Fall, den Politzer ſchildert, beſtand beiderſeits ein knöcherner Zuſammenhang des Os hamatum und Os capitatum einerſeits und des Os lunatum und Os triquetrum andererſeits. Die Stelle, an welcher ſich die Gelenke befinden ſollten, war durch ſchmale ſeichte Einziehungen an der Knochenoberfläche ſtellenweiſe erkennbar.

Die Synoſtoſe zwiſchen Os multangulum minus und Os capitatum iſt nach Pfitzner eine ſehr ſeltene Verſchmelzungsform. Abgeſehen von dem bei Meſtern geſchilderten Fall, wo eine Verſchmelzung zwiſchen Os multangulum minus und Os capitatum und Os hamatum vorgelegen hat — nebenbei geſagt eine ebenfalls ausgeſprochen ſeltene Blockbildung —, ſchildert auch Wette einen Befund. Bei dieſem zeigte das Röntgenbild eine unvollkommene Verſchmelzung zwiſchen Os multangulum minus und capitatum, die ſeiner Anſicht nach zweifellos eine angeborene Mißbildung war. Beſchwerden oder funktionelle Ausfallserſcheinungen ſind nicht beobachtet worden.

Neben der von Meſtern gefundenen Synoſtoſe zwiſchen Naviculare und Multangulum maius, ſei auch eine von Kautz beobachtete angeführt. In ſeinem Falle war es ein Patient, der wegen einer erlittenen Handverſtauchung geröntgt worden war, und bei dem ſich dann auf beiden Händen eine ſolche Verſchmelzung herausſtellte. Bewegungsſtörungen der Handgelenke beſtanden nicht, lediglich war die Rückwärtsbewegung gleichmäßig auf beiden Seiten nicht ſo ausgiebig wie gewöhnlich. — Es ſei noch ein Fall von Moreau erwähnt, bei dem die gleiche Verbildung bei einer Spalthand zu ſehen war.

In Verbindung mit anderen Anomalien iſt eine Synoſtoſe zwiſchen Multangulum maius und Metacarpale I von Rochlin gefunden worden. Es handelte ſich um ein 11 Jahre altes Mädchen mit congenitaler Gelenkshypoplaſie, wo außer der Verknöcherung zwiſchen Os multangulum maius und der Epiphyſe des I. Metacarpalknochens eine Aſſimilation der Mittelphalangen am 4. und 5. Finger, ſowie eine Verengerung des proximalen Interphalangeal-

raumes am 3. Finger beſtand. Die linke Hand des Mädchens zeigte faſt dieſelben Erſcheinungen. — Verſchmelzungen von Os metacarpale III und Os capitatum, Os capitatum und Os naviculare, ſowie von Os multangulum maius und minus ſind noch von Ruckenſteiner erwähnt worden.

Zu den Verſchmelzungsformen, bei denen mehr als zwei Knochen beteiligt waren, ſei noch hinzugefügt, daß auch ein Carpus aus einem einzigen Stück beobachtet worden iſt (von Laquerrière und Loubier). Alle Carpalknochen waren in dem Falle untereinander verſchmolzen und außerdem war die Gelenkſpalte zwiſchen Carpus und Metacarpalknochen aufgehoben. Der Befund wurde für congenital gehalten. — Ferner iſt auch eine Hand mit einer einzigen Reihe von Carpalknochen beſchrieben worden (L'Heureux). Es handelte ſich um eine Verſchmelzung zwiſchen Os lunatum, Os triquetrum und Os hamatum, ferner zwiſchen Os capitatum und Os naviculare, ſowie zwiſchen Os multangulum maius und Multangulum minus. Die Funktion war vollkommen erhalten geblieben. Der Beweis aber, daß ſicher keine traumatiſche Geneſe zugrunde gelegen hat, wurde nicht erbracht.

Die ſchließlich noch zu erwähnende Anomalie der Handwurzelknochen iſt die angeborene Hypoplaſie der einzelnen Carpalknochen. Sie iſt meiſt mit anderen Anomalien der Hand vergeſellſchaftet. Eſau berichtet von einem Patienten, bei dem das eine Multangulum fehlte, während die erſte Reihe der Handwurzelknochen vollzählig zu erkennen geweſen war. Außerdem war bei dem Patienten eine Dreifingrigkeit vorhanden. Bei einer Beſchreibung von W. Müller war das Os multangulum maius kleiner als das multangulum minus; es erſchien als ein kaum kirſchgroßer rundlicher Schatten. Außerdem war auf der rechten Seite ein kleiner rundlicher Schatten von etwa 2 mm Durchmeſſer und auf der linken Seite ein noch kleinerer von nur 1 mm Durchmeſſer zu ſehen, beide inmitten einer entſprechenden knochenfreien Lücke liegend. Die Verhältniſſe beim Naviculare waren ähnlich. Es handelte ſich hier alſo um einen Fall, wo das Os multangulum maius noch relativ am wenigſten in ſeiner Entwicklung zurückgeblieben

war, das Os lunatum und Naviculare aber nur als kleine Knochenkerne vorhanden waren. — Andere iſolierte Defekte von Handwurzelknochen beſchreiben Eaves und Campiche. Die linke Hand zeigte hier ein Os naviculare von nur halber Größe und Fehlen des Processus styloideus radii und rechts völliges Fehlen des Os naviculare bei ſehr ſchwacher Entwicklung eines Processus styloideus radii. — L. Hoffmann macht folgende Beobachtung: An der rechten Hand war eine ſtarke Verkleinerung des Os multangulum maius vorhanden; das Os naviculare und Os lunatum fehlten vollkommen. An der linken Hand war das Multangulum minus ſtark verkleinert und gar nicht recht neben dem Os multangulum maius zu erkennen. Das Os naviculare und Os lunatum fehlten auch hier vollkommen. Nach den wenigen Beobachtungen hat es den Anſchein, als ob einzelne Carpalia eine gewiſſe Dispoſition zu derartigen Mißbildungen zeigen; das Os naviculare und das Os lunatum ſind am häufigſten betroffen.

An der hieſigen Klinik ergab die Durchſicht von 1520 Handröntgenogramme folgendes Reſultat: Von akzeſſoriſchen Handwurzelknochen fanden ſich einige Beiſpiele für das Os triangulare. Bei dem einen Bild handelte es ſich um einen 32 Jahre alten Schloſſer, deſſen linke Hand wegen einer Radiusfraktur geröntgt worden war. Als Nebenbefund zeigte ſich hier ein ungefähr 6 mm großer dreieckiger Knochenſchatten im Bereich des Processus styloideus, der dieſen zum Teil überdeckte. Die Struktur des Knochens zeigte keine Beſonderheiten. Auffallend war, daß der Processus styloideus an dieſer Hand bedeutend größer war als an der rechten Hand. Mit ſeiner dreieckigen Spitze war er nach dem Os triquetrum hin gerichtet. An der rechten Hand war der Processus klein und flach abgerundet. Da in der Vorgeſchichte nichts von einem Trauma zu erfahren war, und röntgenologiſch keinerlei Zeichen eines alten Traumas zu finden war, kann man dieſen überzähligen Knochen wohl als Os triangulare deuten.

Bei einer anderen Aufnahme, die anläßlich einer friſchen Radiusfraktur gemacht wurde, kann auch nur die Annahme eines Os triangulare den am Processus styloideus gelegenen überzähligen

Knochenſchatten erklären. Es handelt ſich dabei um einen etwa 4 bis 6 mm langen Schatten, der wie eine Verlängerung des Processus styloideus ausſieht. Der Processus zeigt aber glatt abgerundete Konturen. Sonſt iſt an den Handwurzelknochen keine Auffälligkeit zu bemerken.

Ein anderes Röntgenbild, wo es ſich um den Zuſtand einer alten Naviculafraktur handelt, zeigt einen Processus styloideus, der an ſeiner radialen Seite von einem im Durchmeſſer ungefähr 6—10 mm großen Knochenſchatten teilweiſe überdeckt iſt. Das Gebilde lagert ſich mit ſeiner ausgezogenen Spitze dem Os triquetrum an. Seine Struktur zeigt in der Mitte einen Kern, an den ſich ein hellerer Hof anſchließt, der außen von einem Kalkmantel umgeben iſt. Welcher Geneſe dieſer Knochen iſt, läßt ſich nicht feſtſtellen, aber es wird ſich dabei kaum um eine Abſprengung vom Griffelfortſatz handeln. Mithin iſt die Annahme eines Os triangulare als wahrſcheinlich anzuſehen.

Bei einem letzten Fall muß offen gelaſſen werden, ob der Befund als Os triangulare zu deuten iſt, oder ob es ſich um eine alte pſeudarthrotiſch gewordene Abſprengung vom Processus styloideus handelt. Das Röntgenbild zeigt hier eine Radiusfraktur der linken Hand; an der dem Radius zugekehrten Seite des kräftig entwickelten Processus styloideus befindet ſich ein dreieckiger Knochenſchatten. Er lagert ſich dem Processus dicht an, iſt von ihm aber durch einen feinen Spalt getrennt. Bei genauer Beobachtung erſcheinen die Knochenlinien des Spaltes, vor allem die des Knochenſtückes, nicht ganz glatt, ſo daß man faſt eher an eine Abſprengung denken möchte. Leider fand ſich keine Vergleichsaufnahme der anderen Hand. Es ließ ſich auch nichts in Bezug auf eine früher ſtattgehabte Fraktur ergründen.

Eine ausgeſprochene Mannigfaltigkeit der Erſcheinungen zeigte ſich in dem Bereich des Os centrale. Die von A. Köhler beſchriebene, ſich als Ganzes über das Os capitatum erſtreckende Aufhellung war ſo häufig zu finden, daß man in ihrer Deutung mehr der Anſchauung der Autoren beipflichten möchte, die darin nicht das Vorhandenſein eines Os centrale erkennen, ſondern einen an-

ders zu deutenden Nebenbefund.

In noch weiteren Röntgenbildern, in denen die Annahme eines akzeſſoriſchen Knochens in Frage ſtand, erwies ſich dieſe als unberechtigt, da in der Vorgeſchichte ein Trauma nachgewieſen werden konnte.

Hiermit ſind die Fälle, bei denen akzeſſoriſche Knochen vorliegen, beſprochen und das Röntgenmaterial ergab nur noch eine weitere Anomalie, eine Mißbildung bei einem 35 Jahre alten Patienten. An ſeiner linken Hand ſind lediglich der 1., 2. und 3. Finger ausgebildet; an den Handwurzelknochen liegt eine Verſchmelzung des Os lunatum und Os triquetrum vor, zwiſchen beiden befindet ſich an der diſtalen Seite eine Einkerbung. Das Os naviculare zeigt eine ausgeſprochene Hypoplaſie, während die anderen Handwurzelnochen in ihrer normalen Form vorhanden ſind.

Literatur-Verzeichnis.

Behr: Über eine ſymmetriſche Synoſtoſe der Hand- und Fußwurzelknochen. Arch. f. ortop. u. Unfall-Chir. 1931, Bd. 32.

Eaves u. Campiche: Note on a malformation of the carpus. Ref. Zentralorgan f. Chir. Bd. 17, S. 475.

Epſtein: Ein Fall von angebl. Anomalie der Handwurzelknochen. Arch. orthop. Chir. 27.

Ernſt und Römmelt: Über Abſprengungen an den Handwurzelknochen. D.Z. f. Chir. Bd. 241.

Esau: Angeborene Synoſtoſen im Bereich des Carpus und Tarſus. Rö. Prax. V, 1933.

Fiſcher: Beitrag zur Kenntnis der Skelettvarietäten (überzählige Carpalia und Tarsalia, Seſambeine und Kompacta-Inſeln). Fortſchr. Bd. 19, 1912.

Grashey: Atlas typiſcher Röntgenbilder.

Heimerzheim: Über einige akzeſſoriſche Handwurzelknochen nebſt ihrer chirurgiſchen Bedeutung. D.Z. f. Chir. 190, H. 1—2.

— Ein Fall von Os paratrapezium, gleichzeitig ein Beitrag zur Lehre von den iſolierten Frakturen des Os multang. maius. D.Z. f. Chir. 186.

Hoffmann: Mißbildungen der oberen Extremitäten. Fortſchr. Bd. 17, 1911.

Kautz: Angeborene und erworbene Synoſtoſen der Handwurzelknochen. D.M.W. 1930 II.

Köhler: Grenzen des Normalen und Anfänge des Pathologiſchen im Röntgenbild.

Kremſer: Über eine angeborene Synoſtoſe der Handwurzelknochen. Rö. Prax. IV.

Lilienfeld: Die Karpalia und ihre Beziehungen zu den Brüchen der Handwurzel und der Mittelhandknochen. Fortſchr. Bd. 13.

Linow: Beiderſeitige Verſchmelzung des Kopf- und Hakenbeins. Rö. Prax. IV.

Marcellus: Die Naviculafraktur der Hand als Sportverletzung. Zbl. f. Rad. Bd. 19, H. 3, 1935.

Meſtern: Erbliche Synoſtoſen der Hand- und Fußwurzelknochen, erbliches Os tibiale ext. Rö. Prax. VI, H. 9.

Müller: Ein Beitrag zu den angeborenen Mißbildungen der Karpalknochen. Arch. f. Orthop. u. Unfall-Chir. Bd. 22.

Pfitzner: Die Seſambeine des Menſchen. Morph. Arb. B. I. H. 4.

— Beiträge zur Kenntnis des menſchlichen Extremitätenſkeletts. Die Variationen im Aufbau des Handſkeletts. Morph. Arb. 1895. Bd. IV.

— Die morphol. Elemente des menſchlichen Handſkeletts. Morph. Arb. Bd. II.

Politzer: Über Mißbildungen des Hand- und Fußſkelettes. Fortſchr. Röntg. 43.

Rochlin: Fortſchr. Röntg. 46.

Ruckenſteiner: Die normale Entwicklung des Knochenſyſtems im Röntgenbild.

Sorokin: Rö. Prax. V.

Thilenius: Über acceſſor. Elemente. Morph. Arb. 1896. Bd. V.

Wette: Verletzungen und Anomalien im Bereich der Handwurzel. Arch. orthop. Chir. 29.

Wolff: Die Erfahrungen über Handwurzelverletzungen, verglichen mit den Ergbniſſen der Varietätenſtatiſtik an den Knochen der Handwurzel. D.Z. f. Chir. Bd. 70.

Lebenslauf.

Am 27. September 1908 wurde ich, Margret Bickel, in Greifswald als Tochter des Univ.-Profeſſors Ernſt Bickel und ſeiner Frau Berly geb. Braadland aus Stavanger geboren. Ich bin rein ariſcher Abſtammung.

Meine Schulzeit verbrachte ich bis zum 13. Lebensjahr in Kiel, kam dann nach Königsberg, wo ich 1928 auf der realgymnaſialen Abteilung der Königin-Luiſe-Schule das Abitur machte. Meine vorkliniſchen Semeſter verbrachte ich in Kiel und Bonn und machte im Herbſt 1931 die ärztliche Vorprüfung in Bonn. Die weitere Studienzeit verbrachte ich an den Kliniken in München und Bonn, wo ich am 27. Januar 1936 die ärztliche Prüfung beſtand. Während meiner Med.-Prakt.-Zeit war ich ſieben Monate in Berlin an der I. Med. Klinik der Charité tätig.